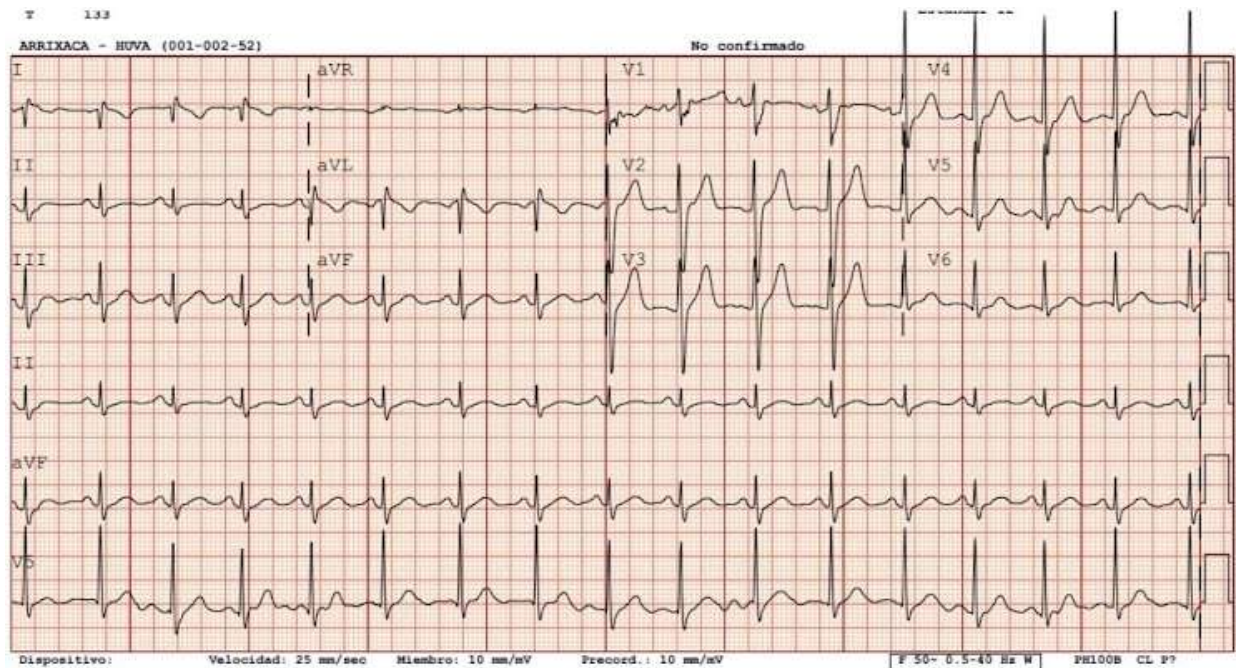


Tour vega media y alta del Segura

Recuerde que dispone de 60 minutos para contestar.

Antes de que acabe el tiempo debe enviar las respuestas o la puntuación obtenida será de cero puntos. No se admiten envíos pasados los 60 minutos.

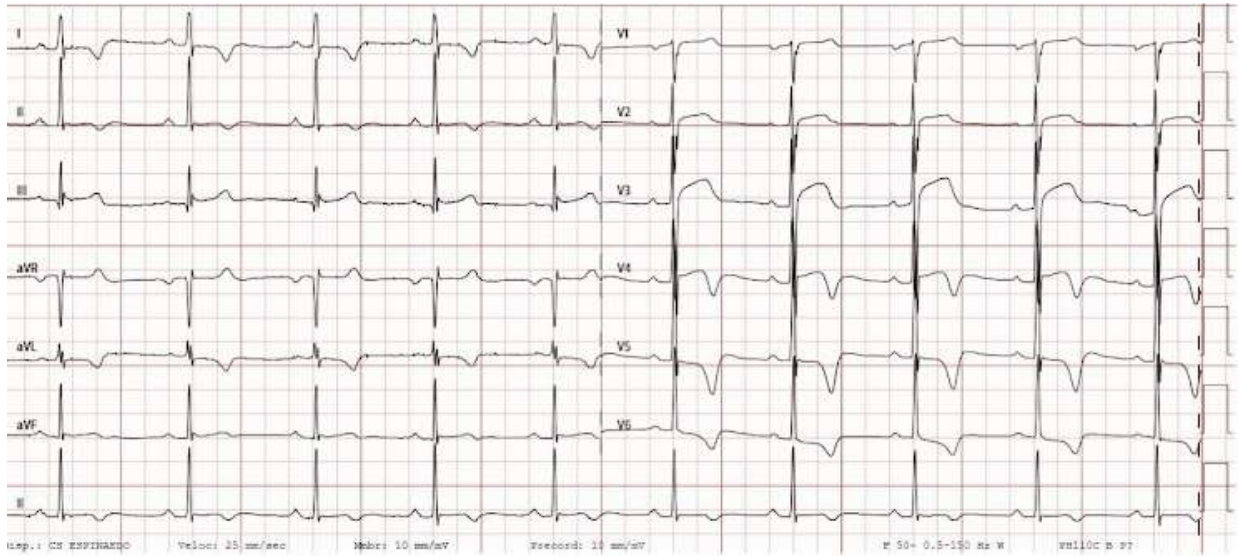
1. Hallazgo casual en un paciente con ECG previo normal. ¿Cuál es la causa más probable? 1 punto probable?



Marca solo un óvalo.

- ECG normal.
- IAM lateral alto silente.
- IAM lateral bajo silente.
- Cambio de los electrodos de los brazos.

2. Varón de 50 años, que consulta en Urgencias por dolor centrotorácico, continuo 1 punto
de 2 días de evolución, que cambia con la postura, con troponinas seriadas normales, y el siguiente ECG que no muestra cambios dinámicos. El diagnóstico más probable es:

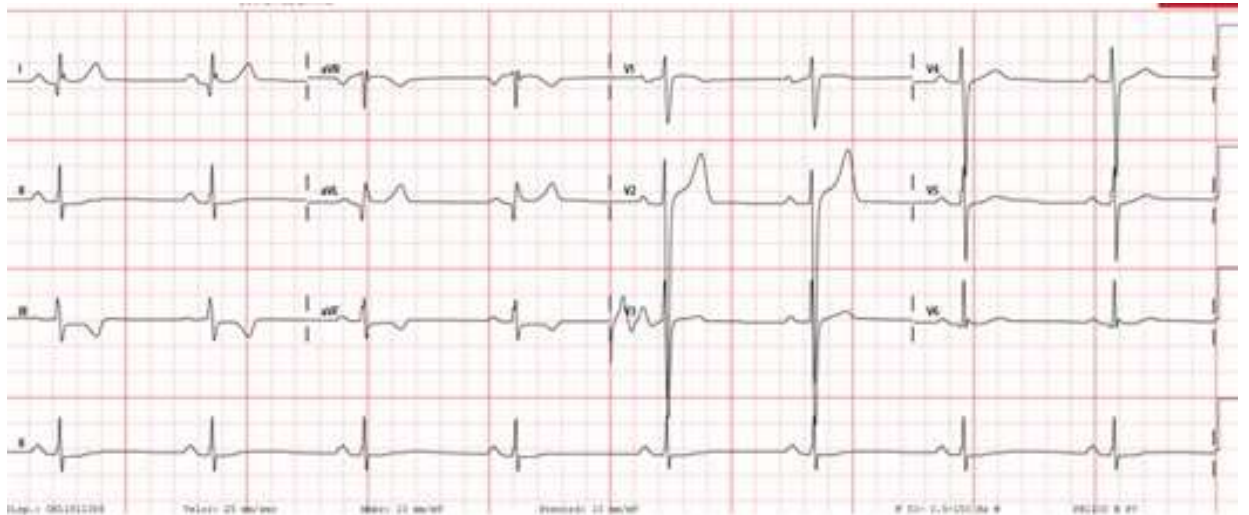


Marca solo un óvalo.

- El diagnóstico más probable es SCA con ECG sugestivo de amenaza de la DA.
- El diagnóstico más probable es síndrome de Tako-tsubo.
- El diagnóstico más probable es dolor no cardíológico y miocardiopatía hipertrófica apical.
- El diagnóstico más probable es TEP agudo.

3. 3. Varón de 42 años, delgado, que practica deporte moderado 2 veces a la semana, asintomático, con el siguiente ECG realizado en la empresa. ¿Cuál es la respuesta incorrecta?

1 punto

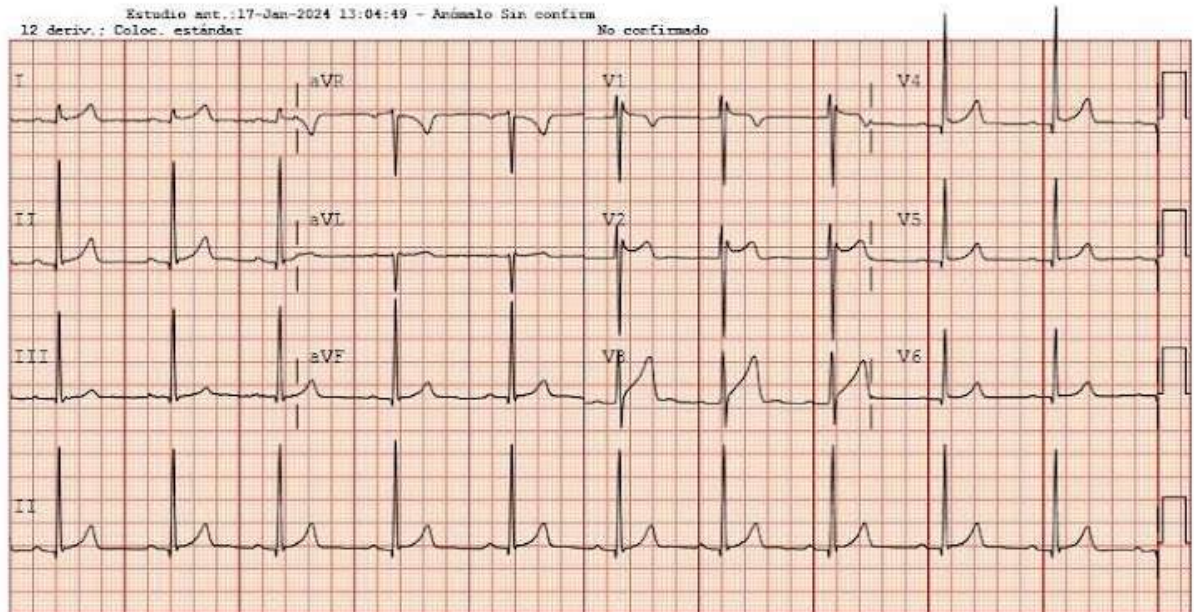


Marca solo un óvalo.

- La repolarización en cara inferior es anómala.
- Impresiona de hipertrofia aunque no llega a cumplir los criterios de HVI de Sokolow-Lyon ni de Cornell.
- El ECG es normal para la edad y complexión física.
- Tiene onda Q en I y AVL.

4. Paciente varón, delgado, de 18 años, con dolor torácico de una semana de evolución, que aumenta a la palpación y no cambia con la postura, sin fiebre ni catarro o infección previa, que presenta el siguiente ECG:

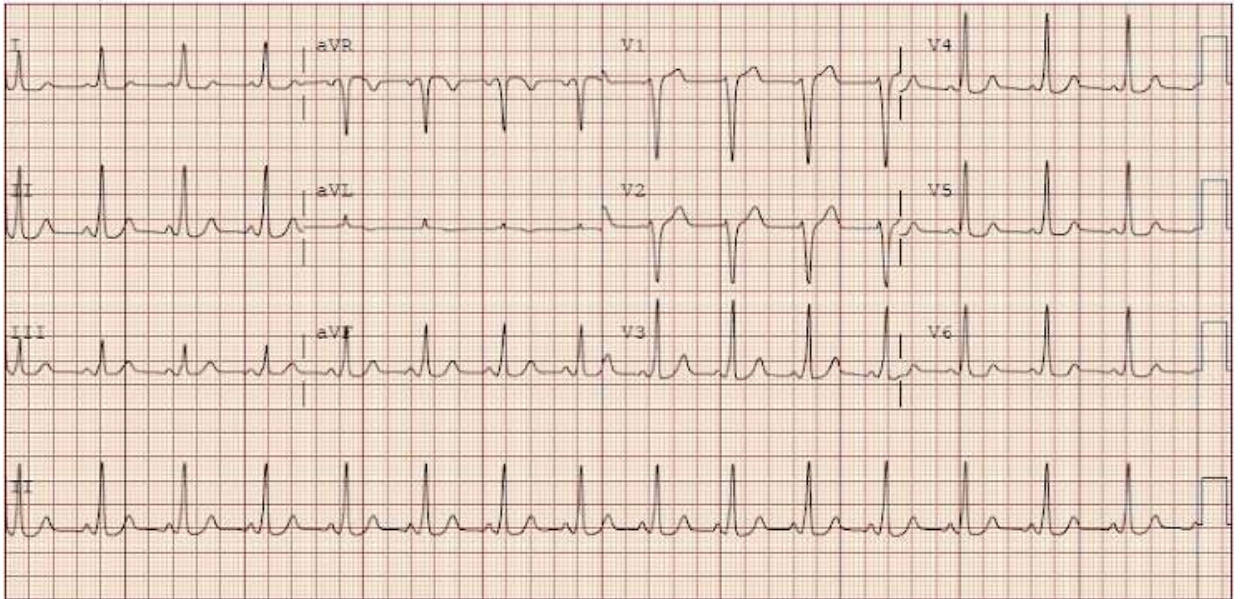
1 punto



Marca solo un óvalo.

- El ECG es diagnóstico de pericarditis aguda.
- El ECG es sugestivo de miocardiopatía hipertrófica.
- Es conveniente comparar con ECGs previos, ya que podría tratarse de repolarización precoz.
- El ECG es diagnóstico de síndrome de Brugada.

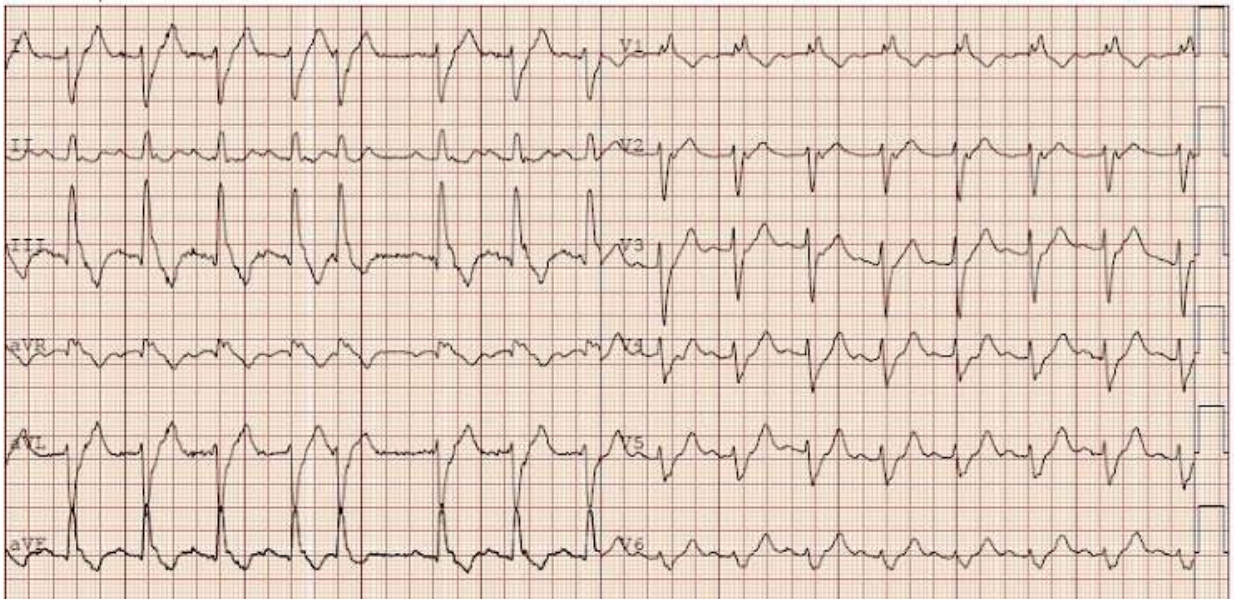
5. Paciente mujer de 47 años que consulta por palpitaciones de inicio y fin bruscos 1 punto
de pocos minutos de duración, una vez cada 1-2 meses, que presenta el
siguiente ECG. ¿Cuál de las siguientes afirmaciones es cierta?



Marca solo un óvalo.

- El ECG es normal, las palpitaciones son recortadas y poco frecuentes por lo que no requiere de más exploraciones complementarias ni tratamiento
- Pondría beta-bloqueantes a dosis bajas para control sintomático.
- La prueba más rentable es un Holter.
- Derivaría a Cardiología.

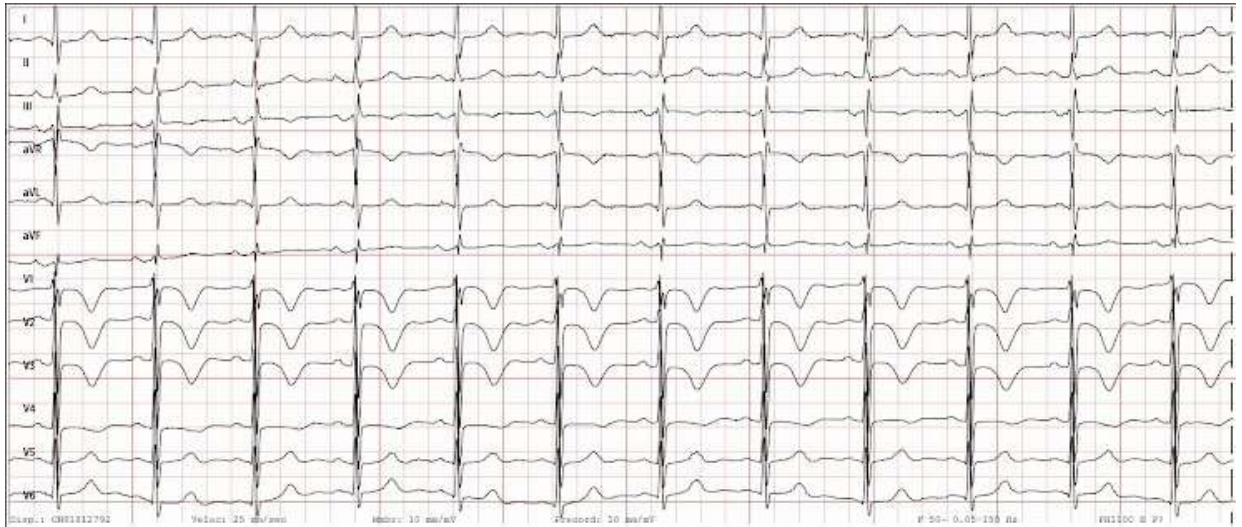
6. Paciente de 70 años, con síncope de repetición sin pródromos, que presenta el siguiente ECG. ¿Cuál de las afirmaciones es cierta? 1 punto



Marca solo un óvalo.

- El paciente presenta un BCRDHH aislado, si el ecocardiograma es normal, no requiere de más exploraciones complementarias
- Tiene un bloqueo bifascicular.
- Tiene un BCRDHH y un HBAI.
- Si el Holter descarta BAV paroxísticos, el paciente no tiene indicación de más pruebas ni me planteo que pueda requerir marcapasos.

7. Paciente varón de 50 años, obeso, que consulta por disnea intensa incluso de reposo de reciente aparición y dolor torácico opresivo con mínimos esfuerzos. SatO2 90%, que presenta el siguiente ECG. ¿El diagnóstico más probable es? 1 punto

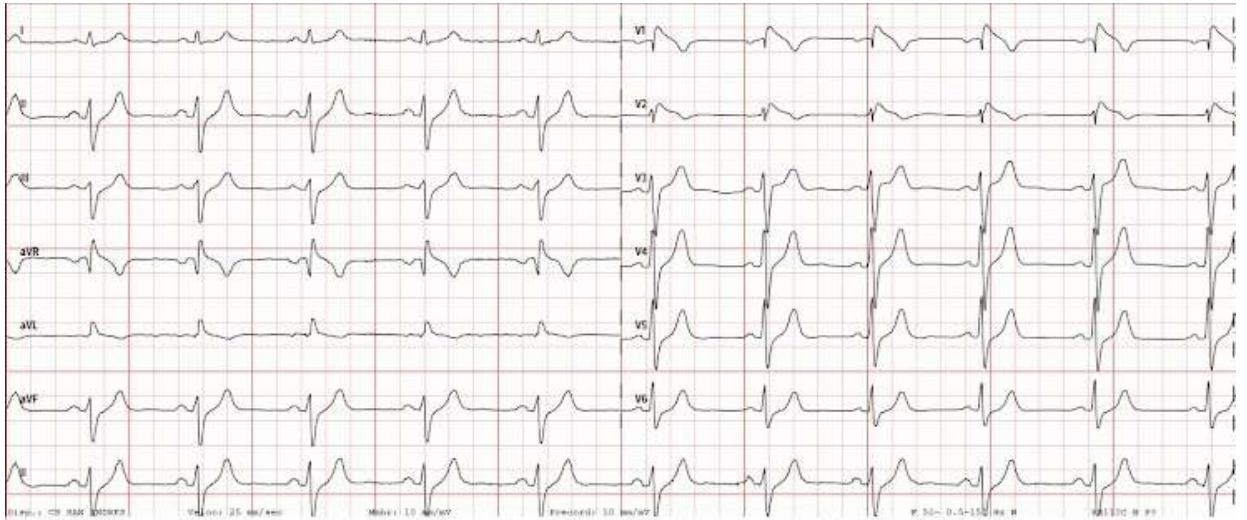


Marca solo un óvalo.

- Síndrome coronario agudo con ECG sugestivo de amenaza de la DA.
- Miocardiopatía hipertrófica obstructiva.
- Estenosis aórtica severa sintomática.
- TEP masivo.

8. Varón de 45 años que consulta en Urgencias por epigastralgia, náuseas y vómitos para los que ha tomado antiemético en casa, que presenta el siguiente ECG. ¿Qué afirmación considera cierta?:

1 punto

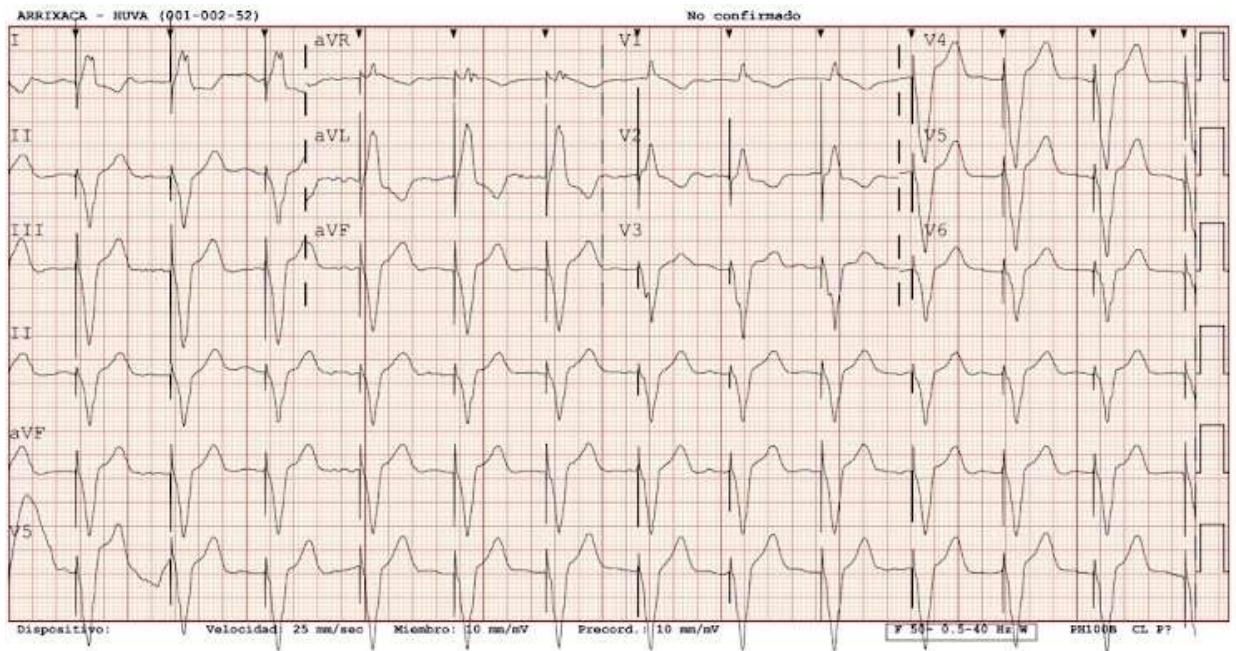


Marca solo un óvalo.

- El paciente presenta un síndrome coronario agudo (equivalente anginoso).
- El paciente tiene una miopericarditis aguda.
- El ECG es compatible con repolarización precoz.
- Se objetiva patrón de Brugada tipo I.

9. Paciente portador de marcapasos DDD-R, que presenta el siguiente ECG, ¿Cuál de las siguientes afirmaciones es verdadera?

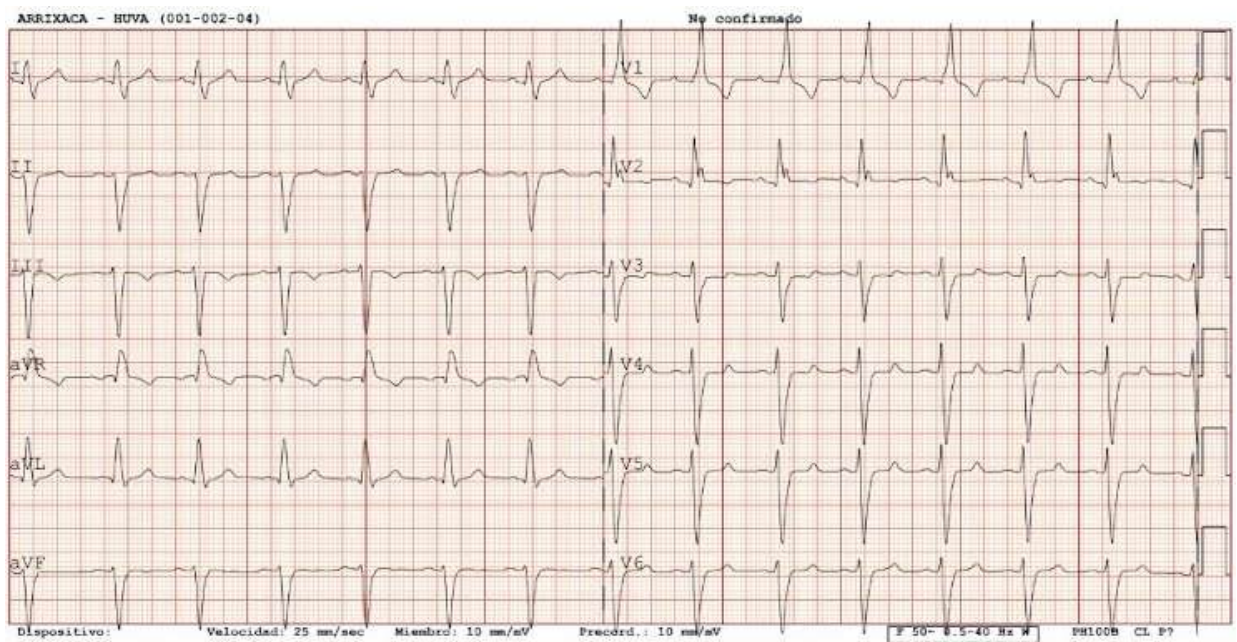
1 punto



Marca solo un óvalo.

- El marcapasos es normofuncionante, aurícula y ventrículos están electroestimulados.
- El marcapasos es normofuncionante, sensa aurícula y estimula ventriculos
- El marcapasos es disfuncionante, estimula la aurícula, sensa los ventrículos pero falla la estimulación ventricular.
- El marcapasos es disfuncionante, la aurícula está electroestimulada, pero no sensa ni estimula los ventrículos.

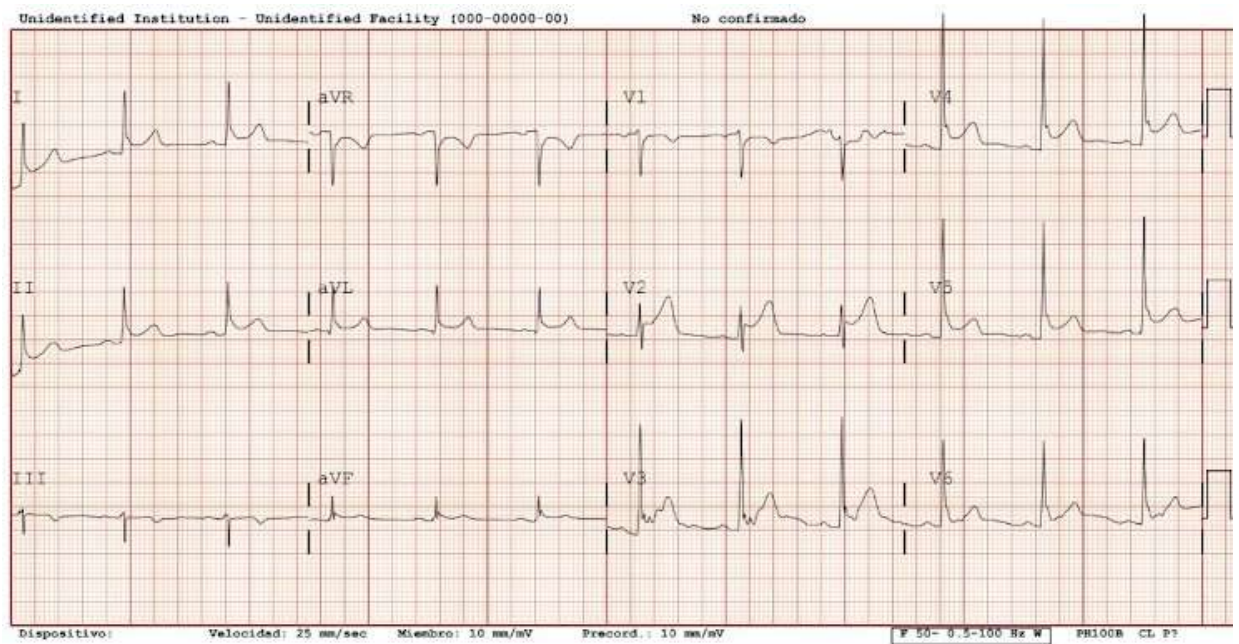
10. Mujer de 40 años asintomática, aporta el siguiente ECG de empresa. ¿Cuál sería la actitud más correcta? 1 punto



Marca solo un óvalo.

- Derivo a urgencias
- Solicito un ecocardiograma desde AP y si es normal me quedo tranquilo.
- Derivo a Cardiología para completar estudio
- Repito el ECG para confirmar que es su ECG basal y nada más, ya que está asintomática.

11. Varón de 55 años, HTA y DLP que consulta en Urgencias por dolor torácico y fiebre con el siguiente ECG. ¿Cuál de las siguientes afirmaciones es verdadera? 1 punto

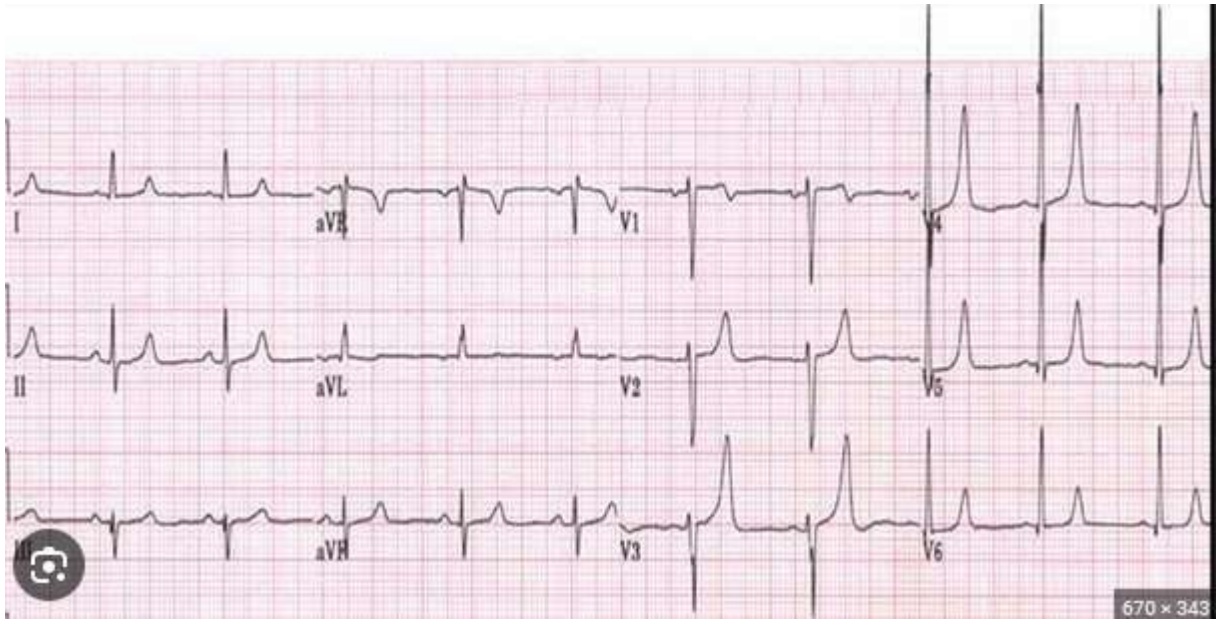


Marca solo un óvalo.

- Hay que activar código infarto y remitir a angioplastia primaria.
- La elevación del ST cóncava hacia arriba generalizada sugiere repolarización precoz.
- El tratamiento de primera elección son los corticoides.
- La colchicina en estos casos alivia los síntomas y disminuye recurrencias.

12. ¿ Qué alteración iónica esperarías encontrar en la analítica con este ECG?

1 punto

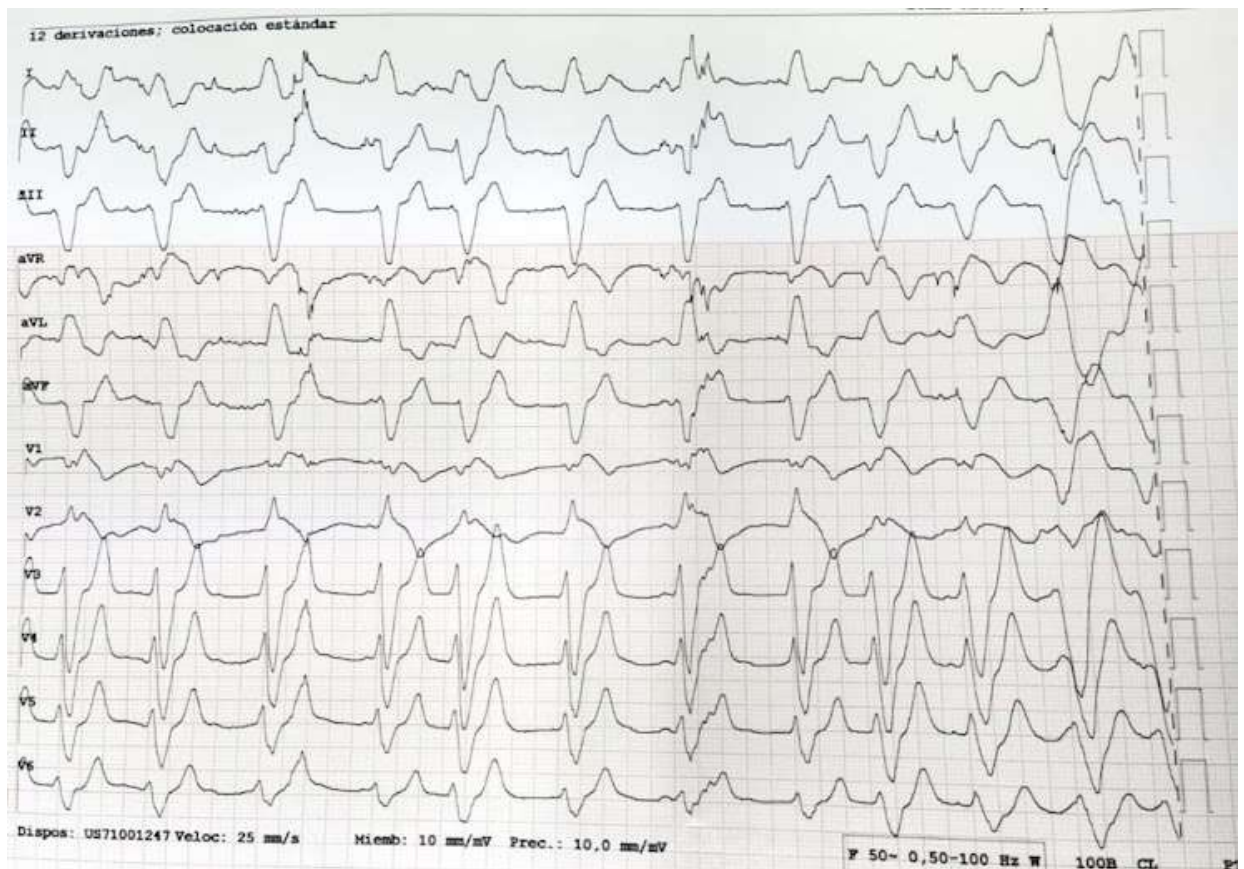


Marca solo un óvalo.

- Hiperpotasemia moderada con K entre 6,5-8 mEq/L.
- Hipocalcemia.
- Hiperpotasemia leve con K 5,5-6,5 mEq/L.
- Hipernatremia.

13. Mujer de 47 años con antecedentes de FA paroxística en tratamiento con bisoprolol 2,5 mg y flecainida, sin cardiopatía estructural y ECG basal normal, que acude a consulta de revisión tras haber pasado una depresión, con el siguiente ECG. ¿ Cúal crééis que es el diagnóstico más probable?:

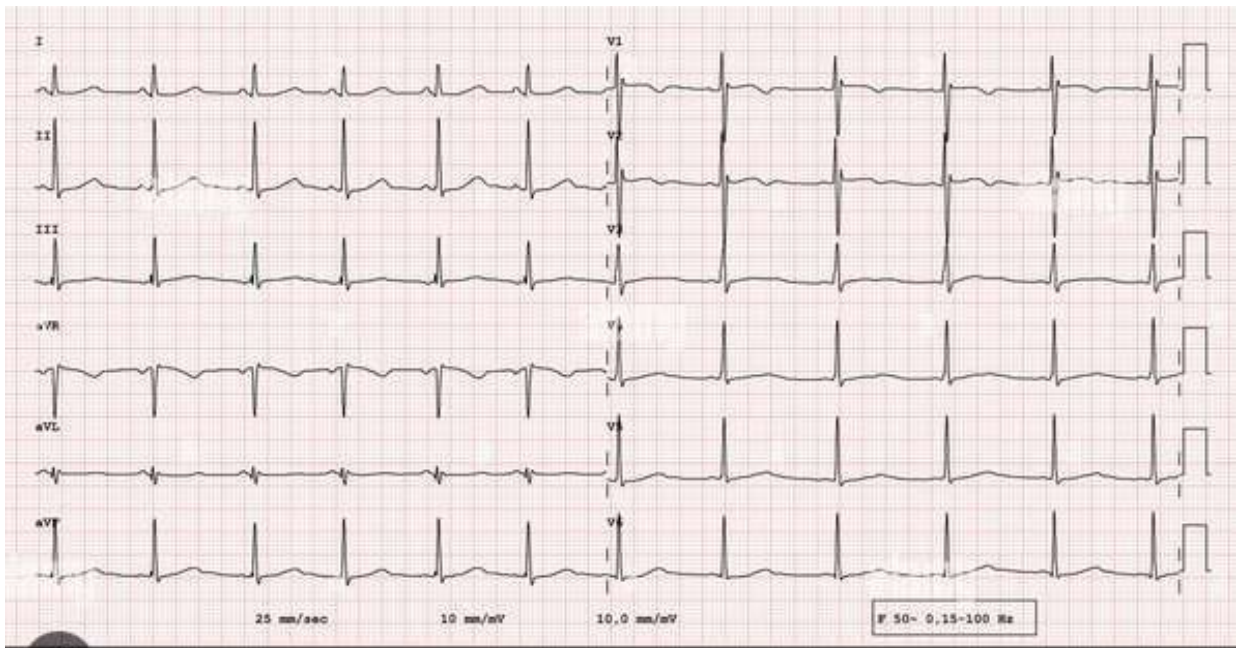
1 punto



Marca solo un óvalo.

- Taquicardia ventricular monomórfica sostenida
- Toxicidad secundaria a flecainida
- Torsade de Pointes por QT largo por antidepresivos.
- Es un artefacto del ECG.

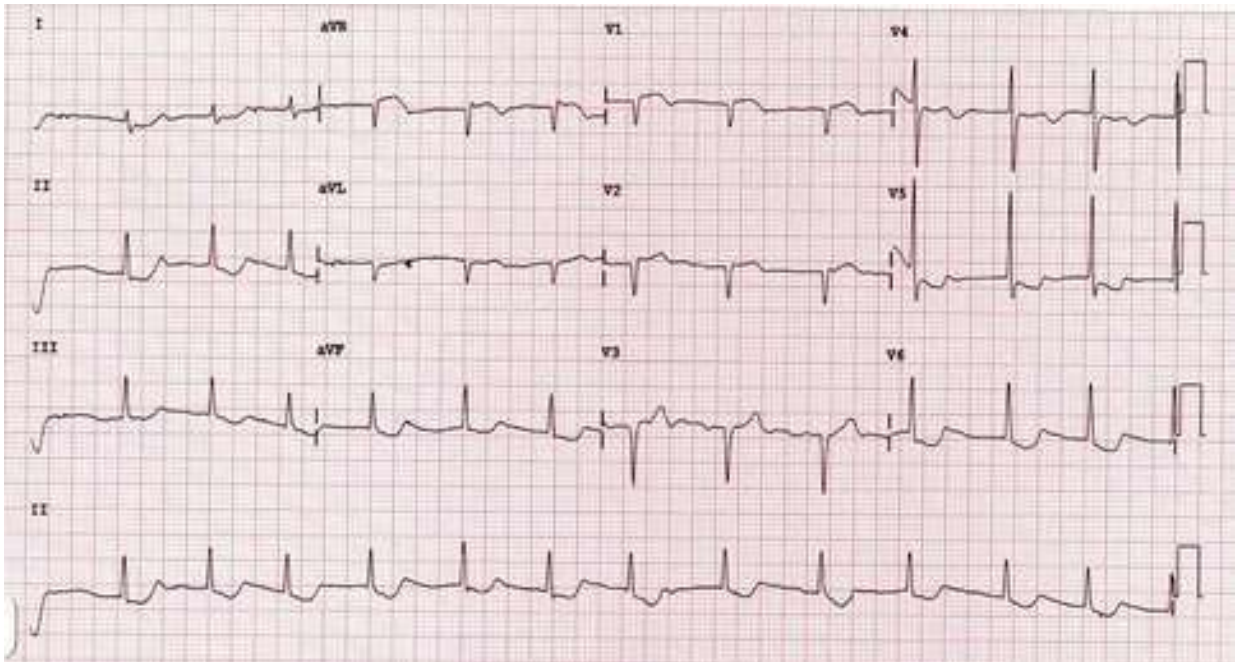
14. Acude a vuestra consulta un niño de 15 años, refiriendo pérdidas de consciencia seguidas de movimientos tónico-clónicos, con el siguiente ECG. 1 punto
¿Cuál consideráis que es la respuesta correcta?



Marca solo un óvalo.

- El ECG es normal para la edad, probablemente se tratan de crisis epilépticas.
- Tiene un BIRDHH, por lo que esperamos encontrar cardiopatía estructural en el ecocardiograma
- Ante un síncope es importante medir el intervalo QTc que en este caso está prolongado
- Tiene onda T negativa en V1-V2, probablemente este chico tiene una miocardiopatía arritmogénica de VD.

15. ¿Qué tratamiento esperarías encontrar entre la medicación crónica de un paciente con el siguiente ECG? 1 punto



Marca solo un óvalo.

- Amiodarona.
- Flecainida.
- Verapamil.
- Digoxina.

16. ¿Qué árboles en flor dan la bonita estampa de la conocida Floración de Cieza?

1 punto



Marca solo un óvalo.

- Almendros.
- Ciruelos.
- Melocotoneros.
- Albaricoqueros.

17. ¿En qué localidad podemos encontrar la ermita de los Santos Médicos?

1 punto



Marca solo un óvalo.

- Cieza.
- Molina de Segura.
- Abarán.
- Archena.

18. ¿Dónde podemos encontrar las pinturas rupestres de la Cueva Sima de la Serreta?

1 punto



Marca solo un óvalo.

- Cañón de Almadenes. Cieza.
- Cañón de Almadenes. Valle de Ricote.
- Abarán.
- Archena.

19. ¿Qué localidad se conoce como ciudad de Salzillo?

1 punto



Marca solo un óvalo.

- Ceutí.
- Archena.
- Lorquí.
- Molina de Segura.

20. Acerca del acantilado del Salto de la Novia. ¿Cuál de las siguientes respuestas es la más verdadera? 1 punto



Marca solo un óvalo.

- Se localiza en Ojós.
- Recibe ese nombre por una antigua leyenda Medieval.
- Se alza sobre el río Mula.
- Todas son verdaderas.

21. ¿De qué tipo de fábricas son las antiguas chimeneas, patrimonio industrial de Molina de Segura?. Indique la respuesta correcta.

1 punto



Marca solo un óvalo.

- Fábricas conserveras y de cerámica.
- Fábricas de la pólvora.
- Fábricas de algodón.
- Fábricas de golosinas.

22. Sobre la historia del Balneario de Archena, señale la respuesta incorrecta.

1 punto



Marca solo un óvalo.

- Todo parece indicar que los íberos asentados en Archena, hacia el siglo V a.C. son los primeros que utilizaron sus aguas termales.
- En sus orígenes fueron termas romanas.
- Son baños árabes
- Fueron propiedad de la Orden de San Juan de Jerusalén.

23. ¿Entre qué términos municipales podemos encontrar el Cañón de Almadenes? 1 punto



Marca solo un óvalo.

- Cieza-Abarán.
- Cieza-Calasparra.
- Cieza-Blanca.
- Únicamente pertenece a Cieza.

24. ¿Qué localidad tendremos que visitar para ver la “Quema del Raspajo”?

1 punto



Marca solo un óvalo.

- Ceutí.
- Lorquí.
- Torres de Cotillas.
- Archena.

25. ¿Qué localidad era conocida por nuestros antepasados como la Negra?

1 punto



Marca solo un óvalo.

- Cieza.
- Abarán.
- Blanca.
- Archena.

26. ¿A qué localidad iremos para poder visitar el Museo del escultor murciano Antonio Campillo?

1 punto



Marca solo un óvalo.

- Molina de Segura.
- Torres de Cotillas.
- Archena.

Ceutí.

27. ¿Dónde podemos visitar esta Muralla Árabe?

1 punto



Marca solo un óvalo.

- Museo Mudem de Molina de Segura.
- Museo de la cultura Árabe de Archena.
- Museo de cultura Árabe Lorquí.
- Museo de cultura Árabe Cieza.



Marca solo un óvalo.

- Está construida sobre una iglesia cristiana del siglo XII.
- Está construida sobre un cementerio musulmán en el siglo XII.
- Está construida sobre un castillo del siglo XIII.
- Es una construcción original del siglo XV.



Marca solo un óvalo.

- Por pasar la puente nos dieron la muerte.
- Por cruzar el puente encontramos la muerte.
- Por luchar en el puente nos dieron la muerte.
- La vida salvamos gracias al puente.

30. ¿Cuál de los siguientes museos de Molina de Segura no está destinado a mantener vivas las tradiciones?

1 punto



Marca solo un óvalo.

- El Horno.
- El Castillo.
- La Casa Carlos Soriano.
- La Albarda.

Este contenido no ha sido creado ni aprobado por Google.

Google Formularios

