

2026 Desafío ECG y arritmias

* Indica que la pregunta es obligatoria

1. Correo *

2. Nombre y apellidos *

3. DNI *

4. Centro de trabajo *

 Dropdown

Marca solo un óvalo.

- C.S. ABANILLA
- C.S. ABARAN
- C.S. AGUILAS/NORTE
- C.S. AGUILAS/SUR
- C.S. ALCANTARILLA CASCO
- C.S. ALCANTARILLA/SANGONERA LA SECA
- C.S. ALGUAZAS
- C.S. ALHAMA
- C.S. ARCHENA
- C.S. BENIEL
- C.S. BLANCA
- C.S. BULLAS
- C.S. CALASPARRA
- C.S. CARAVACA
- C.S. CARAVACA/BARRANDA
- C.S. CARTAGENA/CASCO ANTIGUO
- C.S. CARTAGENA/ESTE
- C.S. CARTAGENA/ISAAC PERAL
- C.S. CARTAGENA/LOS BARREROS
- C.S. CARTAGENA/LOS DOLORES
- C.S. CARTAGENA/MAR MENOR
- C.S. CARTAGENA/MOLINOS MARFAGONES
- C.S. CARTAGENA/OESTE

- C.S. CARTAGENA/POZO ESTRECHO
- C.S. CARTAGENA/SAN ANTON
- C.S. CARTAGENA/SANTA LUCIA
- C.S. CEHEGIN
- C.S. CEUTI
- C.S. CIEZA/ESTE
- C.S. CIEZA/OESTE
- C.S. FORTUNA
- C.S. FUENTE ALAMO
- C.S. JUMILLA
- C.S. LA MANGA
- C.S. LA UNION
- C.S. LAS TORRES DE COTILLAS
- C.S. LORCA/CENTRO
- C.S. LORCA/LA PACA
- C.S. LORCA/SAN DIEGO
- C.S. LORCA/SAN JOSE
- C.S. LORCA/SUTULLENA
- C.S. LORQUI
- C.S. LOS ALCAZARES
- C.S. MAZARRON
- C.S. MOLINA NORTE (ANTONIO GARCIA)
- C.S. MOLINA SUR (JESUS MARIN)
- C.S. MORATALLA
- C.S. MULA

- C.S. MURCIA/ALGEZARES
- C.S. MURCIA/ALJUCER
- C.S. MURCIA/ALQUERIAS
- C.S. MURCIA/BARRIO DEL CARMEN
- C.S. MURCIA/BENIAJAN
- C.S. MURCIA/CABEZO DE TORRES
- C.S. MURCIA/CAMPO DE CARTAGENA
- C.S. MURCIA/CENTRO
- C.S. MURCIA/EL PALMAR
- C.S. MURCIA/EL RANERO
- C.S. MURCIA/ESPINARDO
- C.S. MURCIA/FLORIDABLANCA
- C.S. MURCIA/INFANTE
- C.S. MURCIA/LA ALBERCA
- C.S. MURCIA/LA ÑORA
- C.S. MURCIA/LLANO DE BRUJAS
- C.S. MURCIA/MONTEAGUDO
- C.S. MURCIA/NONDUERMAS
- C.S. MURCIA/PUENTE TOCINOS
- C.S. MURCIA/SAN ANDRES
- C.S. MURCIA/SANGONERA LA VERDE
- C.S. MURCIA/SANTA MARIA DE GRACIA
- C.S. MURCIA/SUR
- C.S. MURCIA/VISTA ALEGRE
- C.S. MURCIA/VISTABELLA

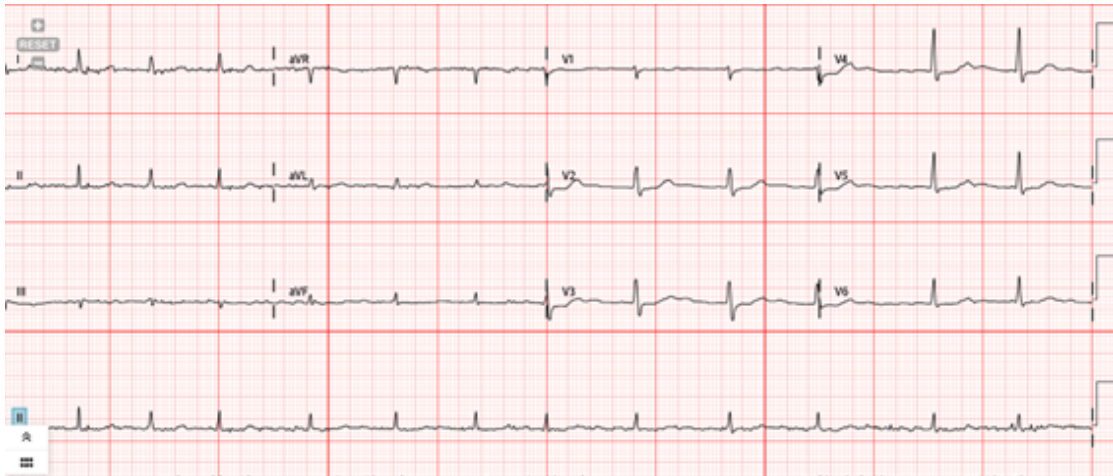
- C.S. MURCIA/ZARANDONA
- C.S. PUERTO DE MAZARRON
- C.S. PUERTO LUMBRERAS
- C.S. SAN JAVIER
- C.S. SAN PEDRO DEL PINATAR
- C.S. SANTOMERA
- C.S. TORRE PACHECO/ESTE
- C.S. TORRE PACHECO/OESTE
- C.S. TOTANA/NORTE
- C.S. TOTANA/SUR
- C.S. YECLA/ESTE
- C.S. YECLA/OESTE
- C.S CAMPO DE CRIPTANA

5. Según la escala CHADS2VA2 ¿Cuál sería la puntuación de una mujer de 66 años * con hipertensión arterial recién diagnosticada, glucemia basal alterada en ayunas y FA paroxística?

Marca solo un óvalo.

- 4
- 3
- 2
- 1

6. La enfermera entra a tu consulta y te pregunta por el resultado del ECG realizado en una paciente de 85 años con diabetes mellitus e hipertensión que acude a una consulta programada. La paciente no tiene síntomas cardiológicos. La analítica muestra buen control de LDL y glicada. La función renal, iones, TSH, hemograma y coagulación son normales. Señale la respuesta más adecuada: *

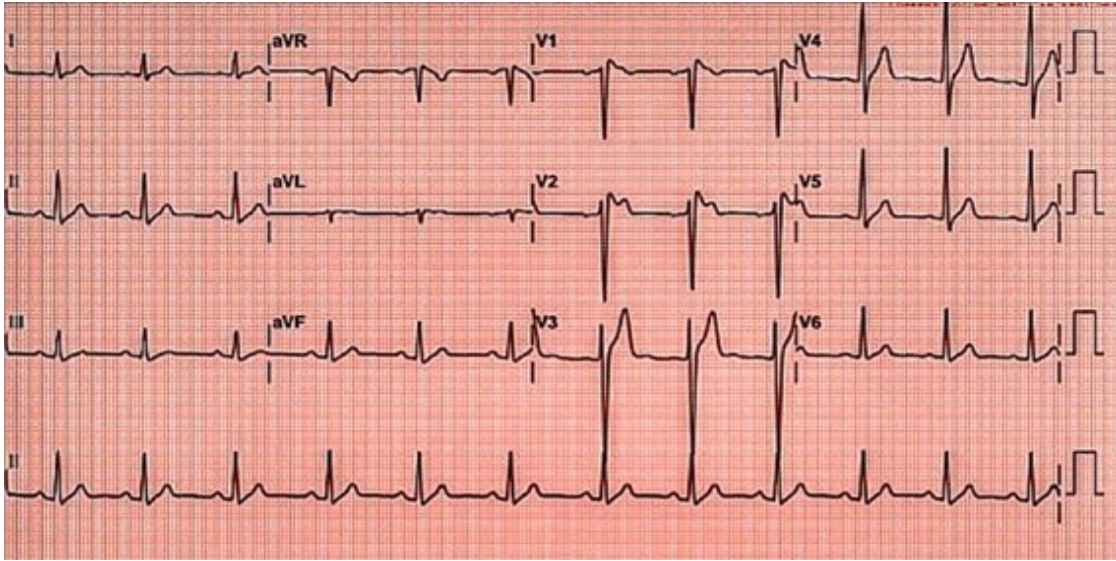


Marca solo un óvalo.

- Realizar INP a cardiología y coagulación
- Derivar a Urgencias para cardioversión
- Solicitar ecocardio y según resultados iniciar anticoagulación
- Iniciar anticoagulación oral directa, optar por control de frecuencia cardiaca y solicitar ecocardiograma.

7. Varón de 35 años, asintomático sin antecedentes personales ni familiares de interés, que en revisión de empresa detectan ECG anormal. Señale la opción correcta:

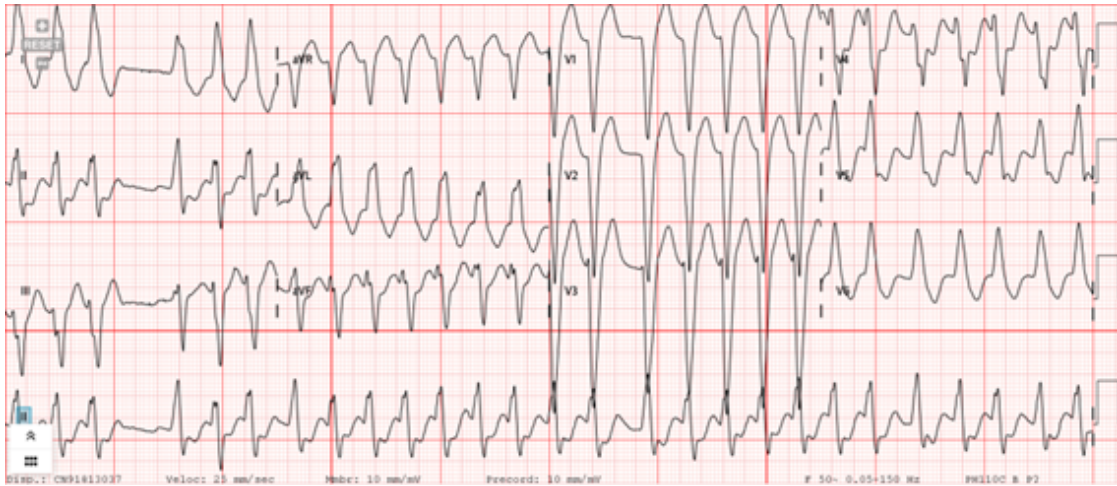
*



Marca solo un óvalo.

- Normal -> no requiere nada más
- BCRDHH -> debe realizarse ecocardiograma
- Patrón de Brugada tipo 1 -> remitir por INp a Cardiología
- Patrón de Brugada no tipo 1 -> remitir por INp a Cardiología

8. Mujer 72 años HTA, DM tipo 2 y DLP que acude por palpitaciones, disnea y dolor centrotorácico opresivo, irradiado a cuello, de 2h de evolución, iniciado en reposo. La saturación de O₂ es normal pero la paciente esta sudorosa con mal estado general y la TA es de 80/50 mmHg. ¿Cuál es el diagnóstico más probable? *



Marca solo un óvalo.

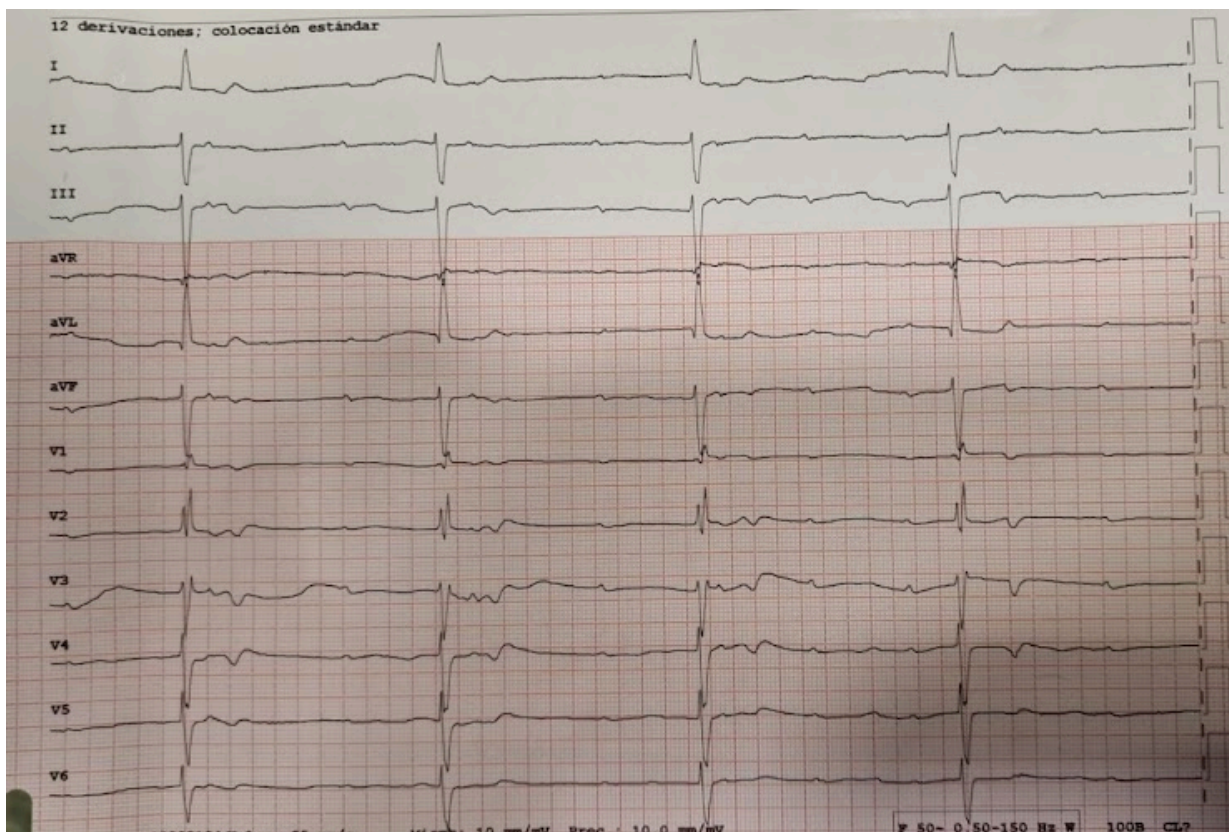
- FA con BCRIHH.
- Síndrome coronario agudo sin elevación del ST
- TSV con aberrancia.
- Ninguna de las anteriores

9. ¿Cuál de las siguientes opciones es la más adecuada en la paciente anterior? *

Marca solo un óvalo.

- Probar con masaje del seno carotideo y si no se quita llamar al 112
- Llamar al 112 y cardioversión eléctrica sincronizada mientras llegan "refuerzos"
- Llamar al 112, betabloqueante via oral y aspirina.
- Ninguna es correcta

10. Paciente de 82 años que consulta de urgencia por presíncope mientras esperaba cola * del banco. El ECG es el que se muestra a continuación. Señale la opción más correcta:



Marca solo un óvalo.

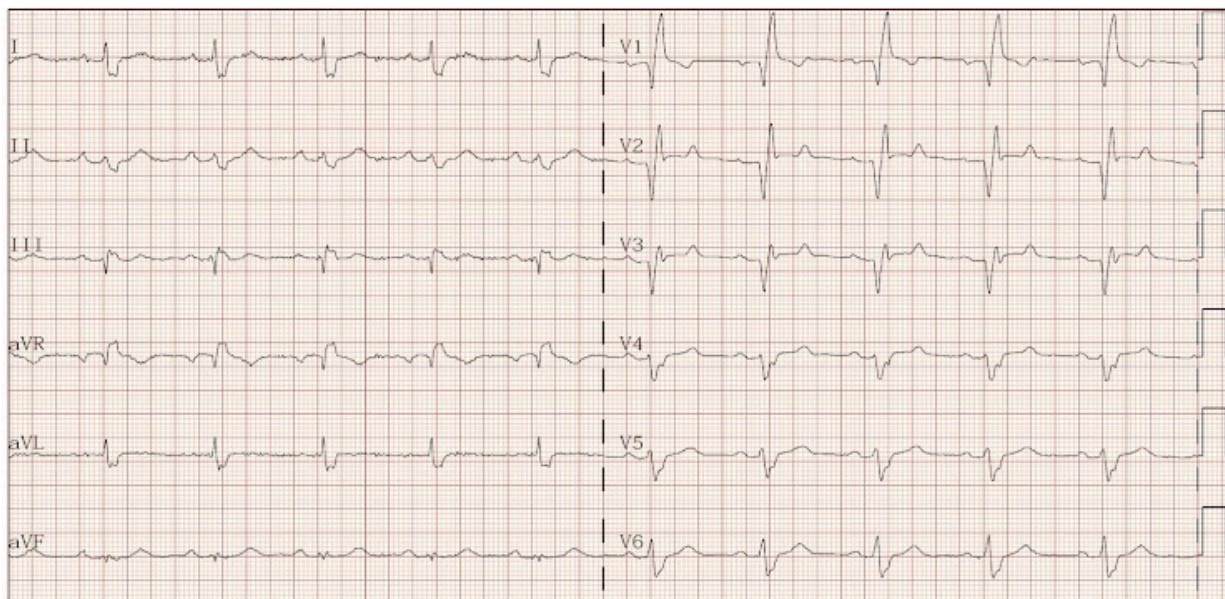
- BAV de primer grado
- BAV de segundo grado
- Bloqueo AV completo
- Ninguna es correcta

11. Señale la respuesta correcta respecto al caso anterior. *

Marca solo un óvalo.

- La administración de atropina suele solucionar el problema en estos casos
- Debemos trasladar a urgencias en ambulancia sin médico
- Lo más probable es que la causa sea isquemia miocárdica
- Ninguna de las opciones es correcta.

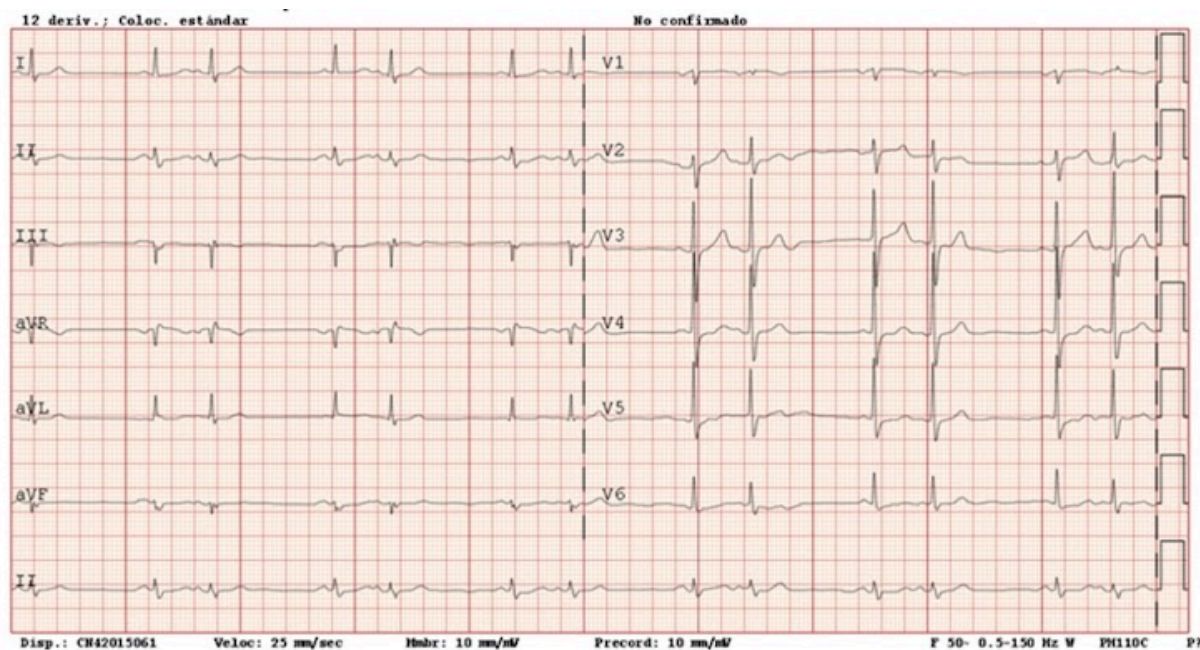
12. Señala la opción más correcta: *



Marca solo un óvalo.

- Bloqueo completo de rama derecha
- Bloqueo completo de rama izquierda
- IAMCEST anterior (agudo)
- Más de una opción es correcta

13. Mujer de 70 años que acude por palpitaciones ocasionales en relación con situación vital estresante. A la exploración destaca pulso arrítmico. Señale la opción correcta: *



Marca solo un óvalo.

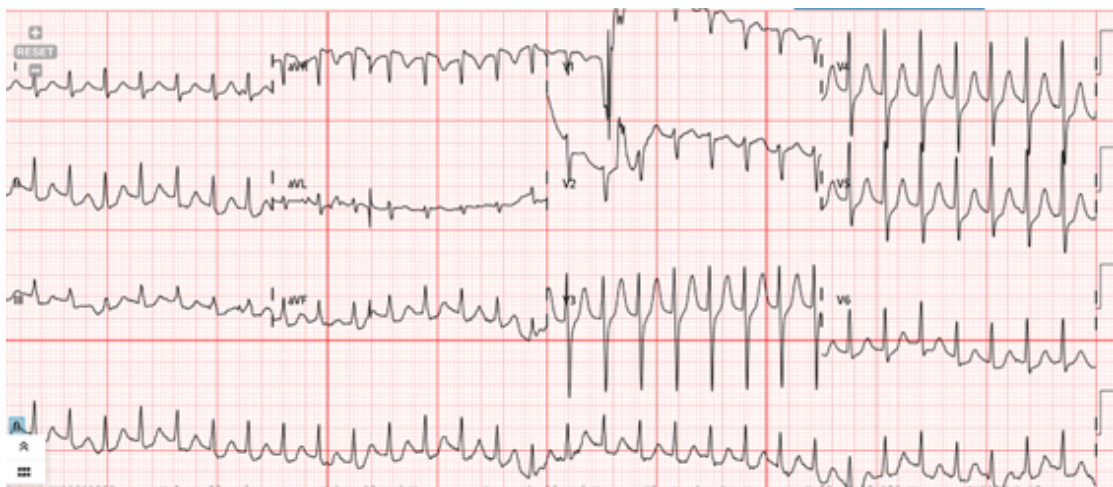
- Bigeminismo auricular
- Bigeminismo ventricular
- Trigeminismo auricular
- Trigeminismo ventricular

14. Respecto a la paciente anterior señale la respuesta correcta: *

Marca solo un óvalo.

- Debe realizarse analítica con hemograma y TSH + ecocardiograma para descartar cardiopatía asociada
- Debe iniciarse betabloqueantes como tratamiento sintomático
- Su riesgo de fibrilación auricular esta aumentado y recomendaría screening de FA
- Ninguna es correcta

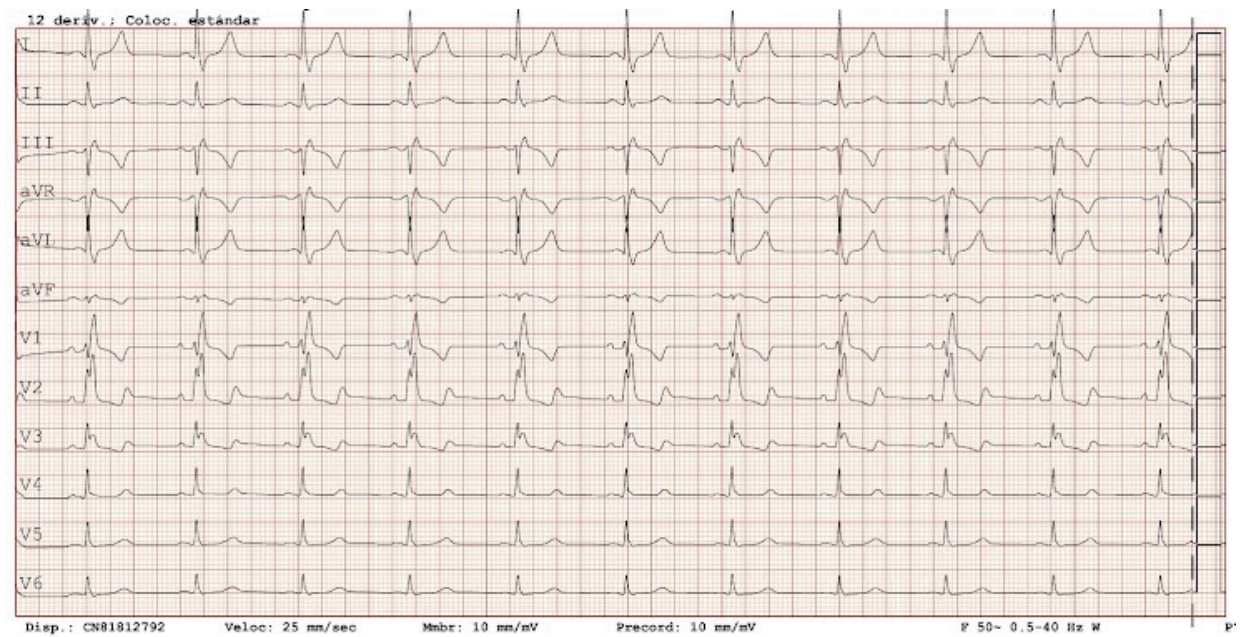
15. Varón de 54 años con antecedentes de DLP y tabaquismo activo que consulta por episodio mientras conducía de dolor centrotorácico opresivo acompañado de disnea, sudoración y sensación de mareo además de palpitaciones. Acude a tu consulta del centro de salud y los pasas a hemodinámica para ECG. ¿Cuál es el diagnóstico más probable? *



Marca solo un óvalo.

- Flutter auricular
- Taquicardia paroxística supraventricular
- Taquicardia sinusal
- Fibrilación auricular

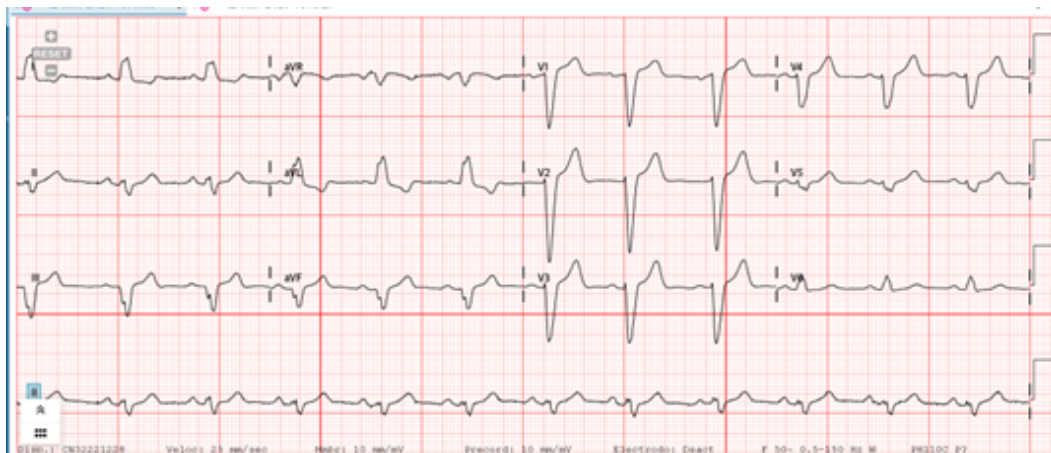16. Varón de 69 años fumador con HTA y DM2 con disnea de esfuerzo. En base a los hallazgos del ECG, ¿Cuál de los siguientes diagnósticos es menos probable? *



Marca solo un óvalo.

- Cor pulmonale
- TEP
- Cardiopatía hipertensiva
- Hipertensión pulmonar primaria

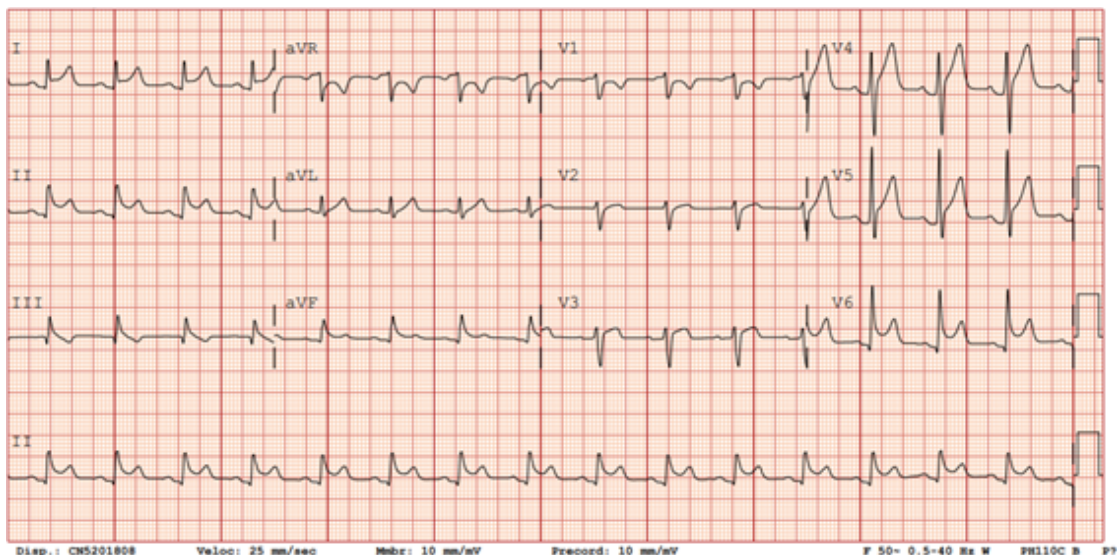
17. Mujer de 48 años que acude a consulta por cifras elevadas de TA en domicilio. *
En tratamiento con enalapril 20 mg nebivolol. Vista en 2014 en cardiología por extrasistolia ventricular pausintomática. ECG basal y ecocardiograma normales. Se da de alta en 2015 para seguimiento por primaria con ECG y analítica anual. Revisando la historia te das cuenta que tiene un ECG realizado hace mes que es el que se muestra a continuación. La paciente está asintomática desde el punto de vista cardiológico ¿Qué debemos hacer?



Marca solo un óvalo.

- Solicitar holter y ergometria (suponiendo que puedes hacerlo)
- Solicitar analítica con TSH y NTproBNP
- Realizar interconsulta no presencial cardiologia. (debe actualizarse eco entre otras cosas)
- Más de una opción es correcta.

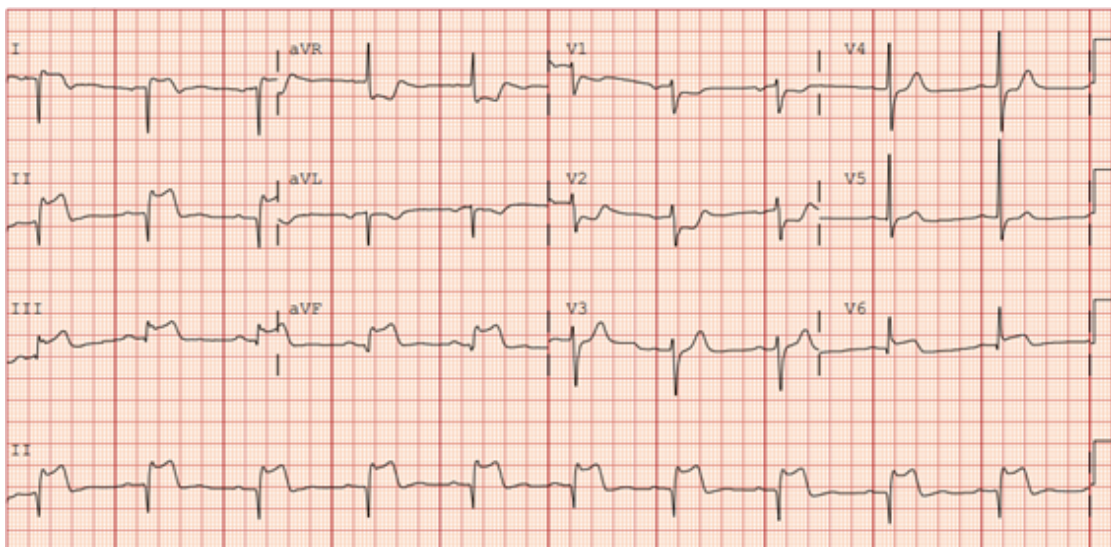
18. Indique la correcta en base al diagnóstico electrocardiográfico más probable. *



Marca solo un óvalo.

- Se debe asociar colchicina desde el primer episodio.
- No se recomienda realizar una ecocardiografía ya que en la mayoría de ocasiones es completamente normal.
- No se recomienda limitar el ejercicio físico.
- Los corticoides son la primera línea de tratamiento, por delante del AAS o los AINEs.

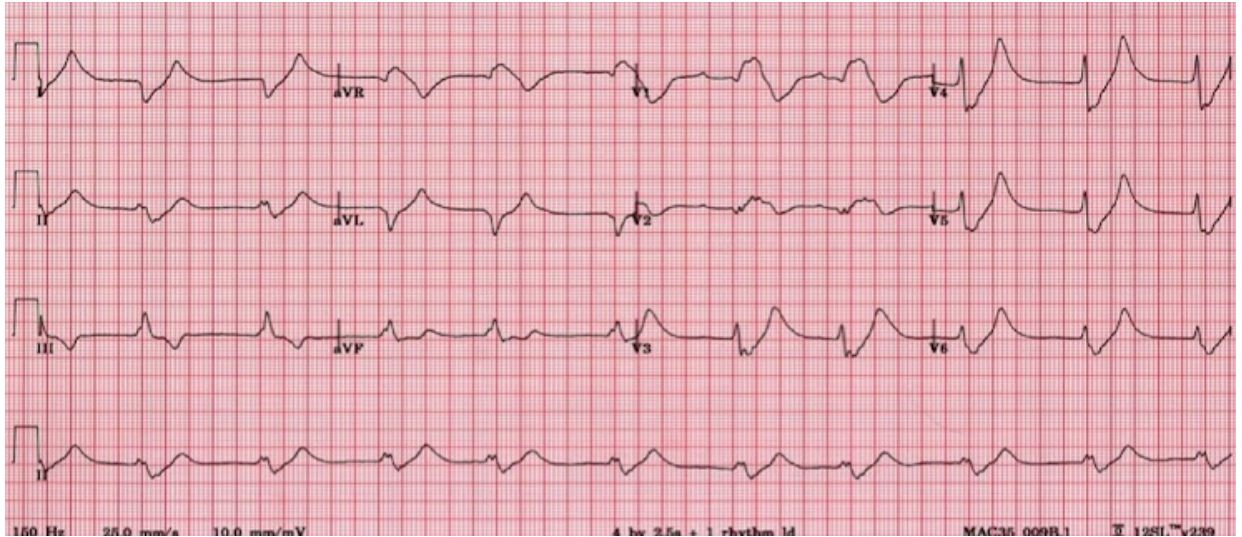
19. Indique la correcta sobre el siguiente ECG. *



Marca solo un óvalo.

- La arteria obstruida más probable es la descendente anterior.
- La arteria obstruida más probable es la circunfleja.
- Algunos electrodos no están bien colocados.
- El ECG sugiere dominancia izquierda y CD hipoplasica.

20. ¿Qué alteración iónica produce este ECG? *



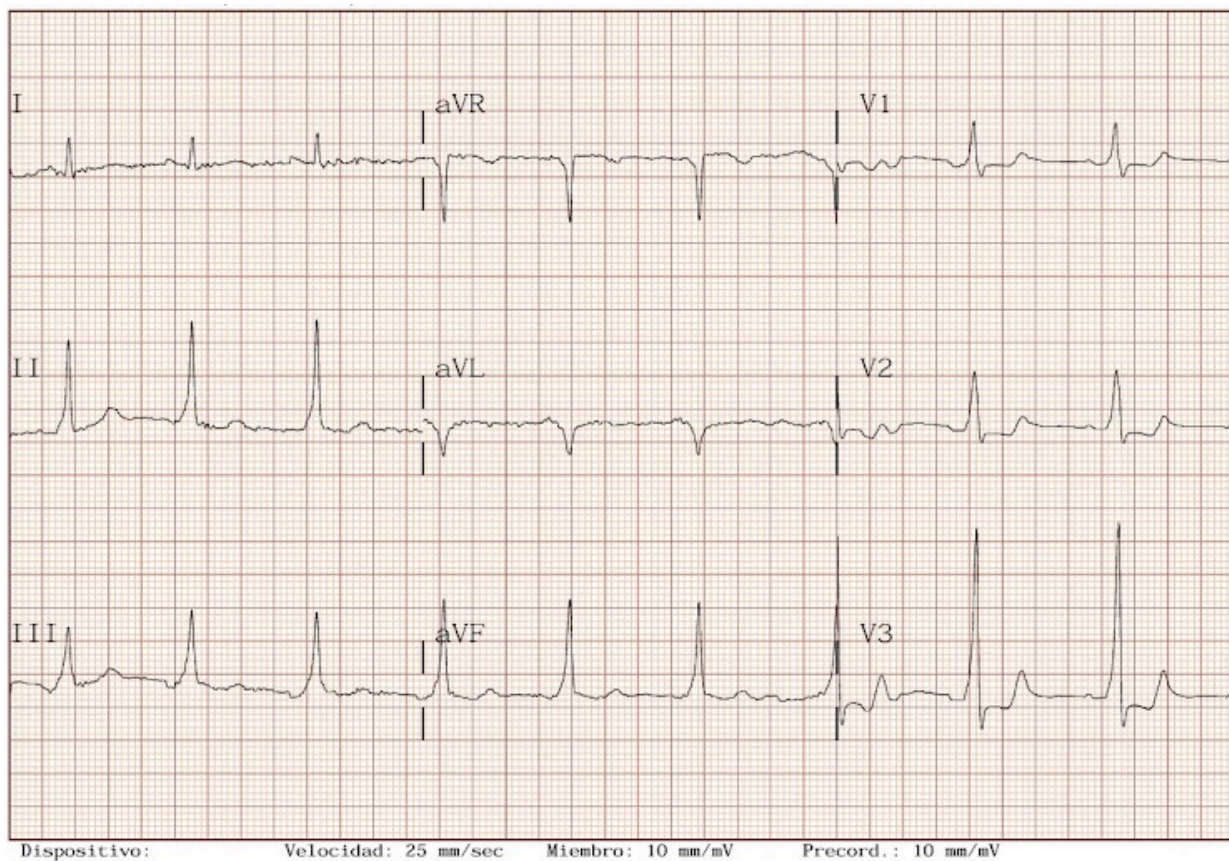
Marca solo un óvalo.

- Hipercalcemia
- Hipocalcemia
- HiperKalemia
- Hipomagnesemia

21. Mujer de 56 años natural de Venezuela que acude por dolor torácico. AP: HTA. DM. DLP. Tabaquismo. *

La paciente refiere historia de cardiopatía por la que ha sido vista anualmente en Cardiología en su país. Le propusieron hacer un cateterismo pero ella prefirió no hacérselo. No disponemos de informes.

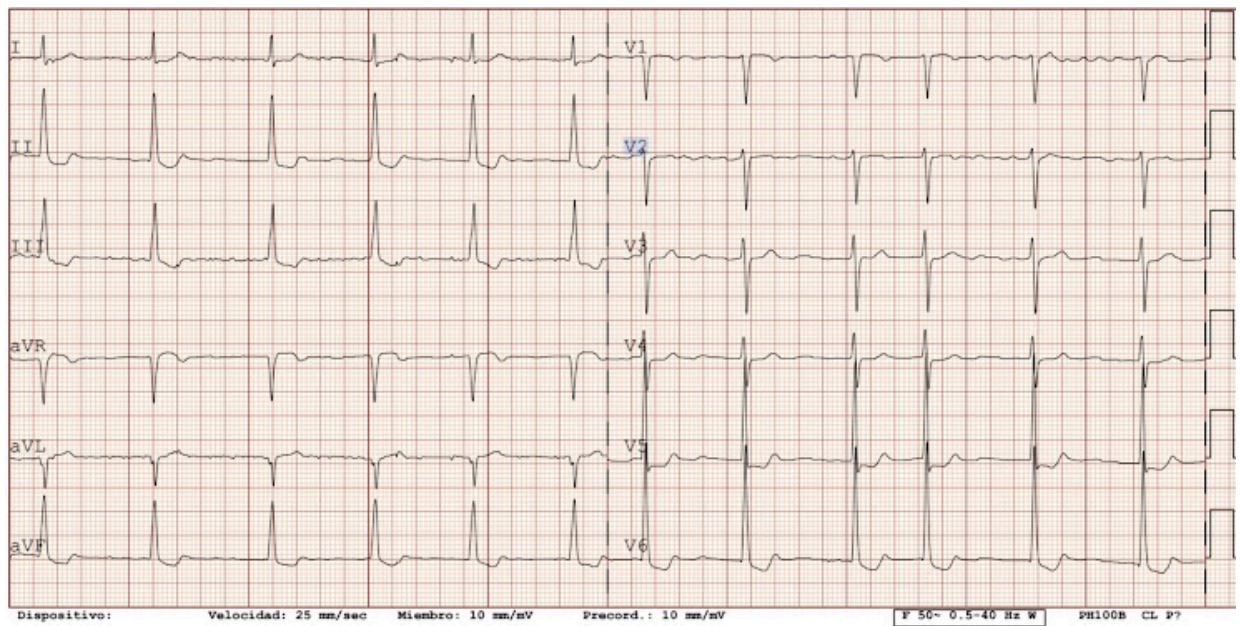
En base al ECG cual es el diagnóstico más probable.



Marca solo un óvalo.

- IAM posterior
- Hipertrofia de ventriculo derecho
- Situs inversus
- Ninguno de los anteriores

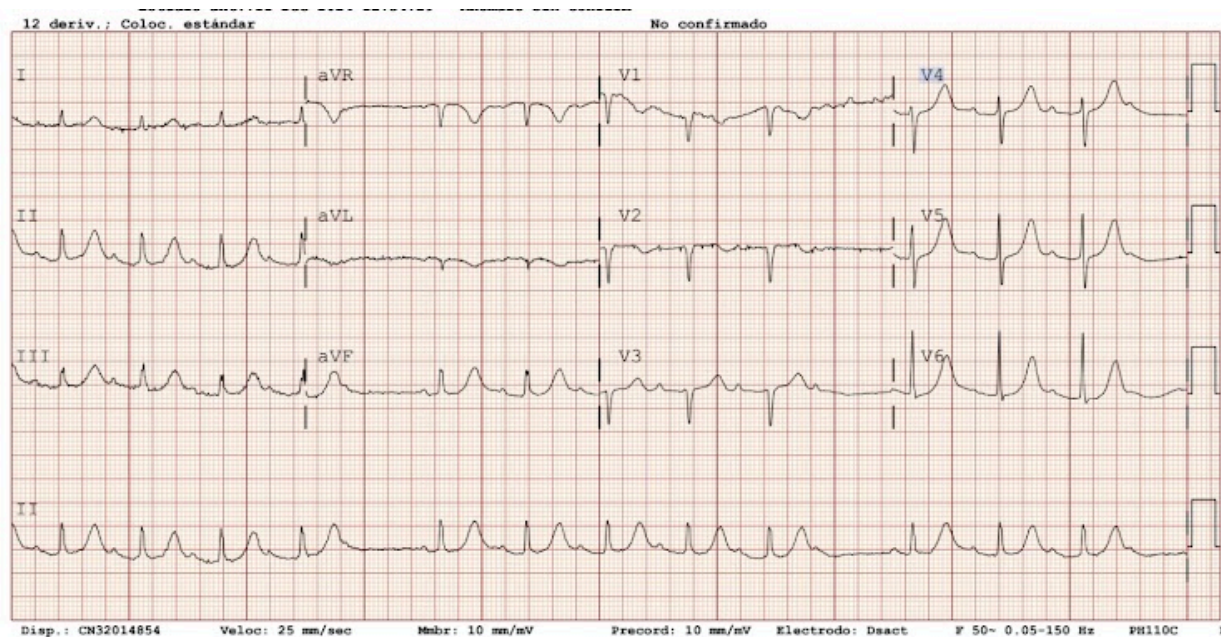
22. ¿Cual de los siguientes fármacos produce estas alteraciones en el ECG? *



Marca solo un óvalo.

- Digoxina
- Amiodarona
- Sotalol
- Flecainida

23. Varón de 40 años con pulso irregular. No antecedentes ni síntomas. A la consulta acude un poco nervioso y se le realiza ECG. Señale la opción correcta: *



Marca solo un óvalo.

- Taquicardia auricular incesante
- BAV Mobitz I
- Extrasistoles supraventriculares bloqueados
- Ninguna de las anteriores

24. ¿Cuál sería la mejor opción para el paciente anterior? *

Marca solo un óvalo.

- Iniciar betabloqueantes y solicitar ecocardiograma
- Derivar presencialmente a cardiología.
- Derivar a urgencias.
- Ninguna de las anteriores

Google Formularios

